


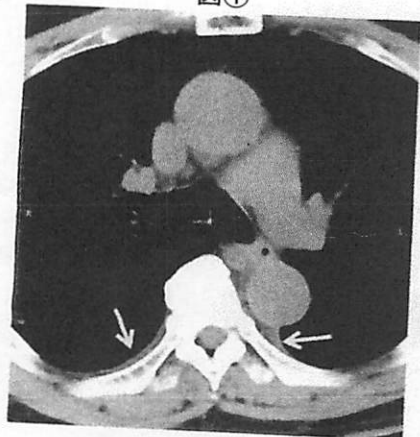
画像診断報告書

患者ID	1000114487		
患者名	イマ リョウイチ	生年月日(年齢)	1956/10/15 (65歳)
漢字患者名		性別	男
検査日	2022/05/30 10:06:54	依頼科	
検査種	CT	依頼医	
部位		病棟	
検査コメント			
報告者	永瀬 みゆき	記入日	2022/05/31 13:55:07
所見	<ul style="list-style-type: none">・両側胸水微量を認めるが[図1]、そのほかの肺の腫瘤・活動性病変を示す異常吸収域は認めない。・右背部の骨・軟部組織の異常所見はCT上、明らかではない。・左第7肋骨背側の結節状の骨硬化は骨島と思われる[図2]。・甲状腺左葉下極に小結節状の低吸収域を認める[図3]。エコー所見との比較をお願いします。・縦隔のリンパ節腫脹は認めない。・冠動脈石灰化が強い[図4]。・肝両葉の小結節状の低吸収域は嚢胞が疑われる[図5]。・右腎の小結節状の低吸収域は嚢胞が疑われ[図6]、微細な結石も認める[図7]。・胆嚢・膵・脾・副腎・左腎の異常所見は認めない。・上腹部リンパ節腫脹は認めない。		
診断	<ol style="list-style-type: none">1.両側胸水微量。そのほかの肺の腫瘤・活動性病変は認めない。2.左第7肋骨の骨島。3.甲状腺左葉の小低吸収域→エコー所見との比較をお願いします。4.冠動脈石灰化。5.肝嚢胞疑い。6.右腎嚢胞疑い。右腎結石。		

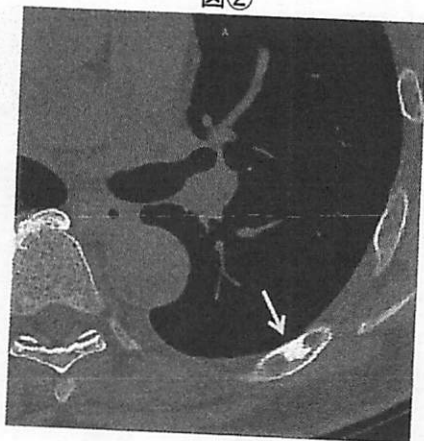
印刷者: 永瀬 みゆき
印刷時刻: 2022/05/31 13:54:59



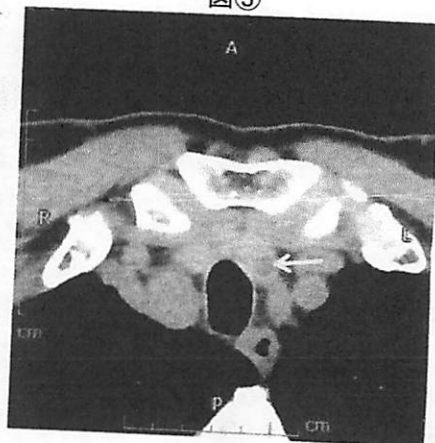
図①



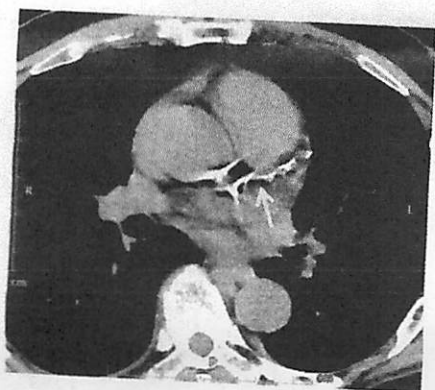
図②



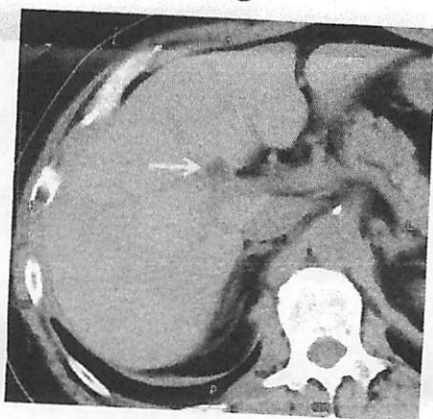
図③



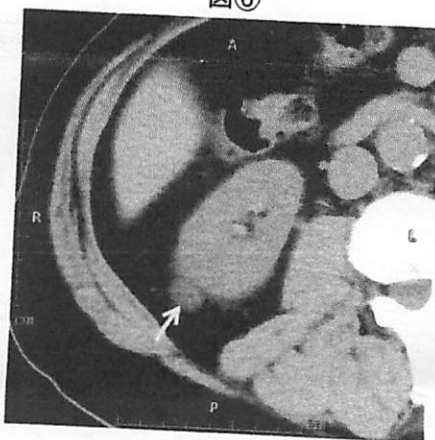
図④



図⑤



図⑥



図⑦

